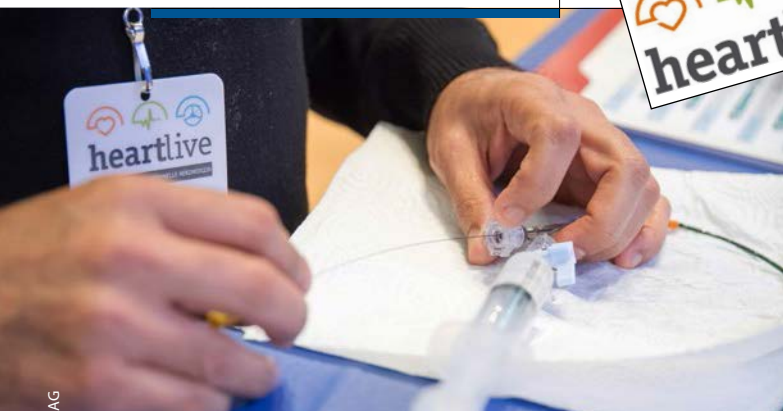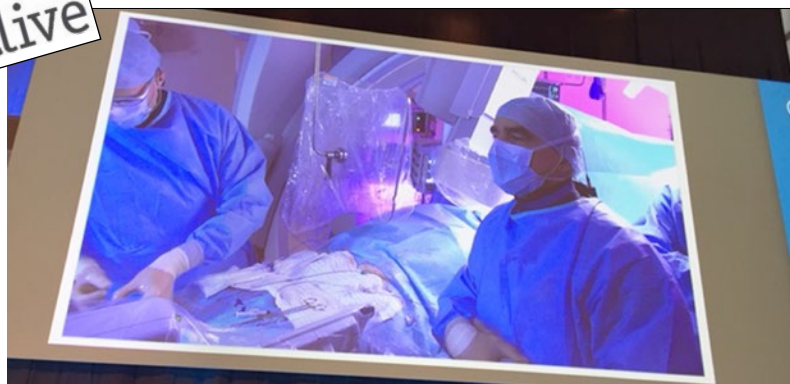




Die Katheter-Technologie schreitet fort. Wie man diese bei kalzifizierten Läsionen richtig nutzt, konnte man auf dem Heartlive-Kongress erfahren, der vom 8. bis 10. November in Stuttgart stattgefunden hat.



© Doctrina Med AG

© P. Stiefelhagen

## Heartlive-Kongress in Stuttgart

# Knifflige Fälle aus der Kardiologen-Praxis

Der Heartlive-Kongress in Stuttgart hatte auch in diesem Jahr niedergelassene und klinische Kardiologen mit Herzchirurgen zusammengeführt. In drei Teilen – eplive, valvelive und pcilive – wurde das gesamte Spektrum der kathetergestützten Therapiemöglichkeiten zur Schau gestellt. Selbst die Therapie kalzifizierter Läsionen ist heute mit den neuen Technologien erfolgreich zu bewerkstelligen.

## PCI bei kalzifizierten Läsionen: Tipps und Tricks

Die perkutane Koronarintervention (PCI) bei kalzifizierten Koronarstenosen erfordert viel Geschick und Erfahrung. In vielen Fällen erfolgreich behandeln lassen sich die komplexen Läsionen heute durch spezielle Technologien. Auf dem Heartlive erfuhr man, wie man dabei am besten vorgeht.

Typische klinische Szenarien, bei denen kalzifizierte Läsionen häufig auftreten, sind Patienten mit schwerer arterieller Hypertonie, schwerer chronischer Niereninsuffizienz, vor allem Dialysepatienten, und/oder solche nach einer Bypass-OP. „Das Spektrum der typischen interventionellen Szenarien ist breit, es umfasst harte aorto-ostiale Stenosen, nicht dilatierbare Stenosen, unterexpandierte Stents und chronische Verschlüsse“, erläuterte PD Dr. Ralf Birkemeyer von der kardiologischen Universitätsklinik in Ulm.

Meist ist die Kalzifizierung nicht nur ein lokales Problem der zu intervenierenden Stenose. Schon der Koronarzugang kann schwierig sein. Auch wird die Kalzifizierung der Koronargefäße recht

häufig radiologisch unterschätzt, sodass fälschlicherweise ein primäres Stenting versucht wird. „Dazu kommt eine erhöhte Komplikationsrate, nämlich an Dissektionen, ein Stentverlust, Perforationen und Perikardtamponade“, machte Birkemeyer aufmerksam.

Nicht selten findet sich bei Patienten mit einer kalzifizierten Stenose ein ausgeprägtes iliakales Kinking und/oder ein gewundener Aortenverlauf, was eine überlange Schleuse erforderlich macht. Beim Back-up des Führungskatheters sollten keine Zugeständnisse gemacht werden. „Der radiale oder brachiale Zugang ist manchmal besser“, meint Birkemeyer. Doch auch die Armgefäße zeigen häufig eine Elongation oder Loops.

### Bessere Device-Deliverability

Vorteilhaft sind aktive Führungskatheter-Techniken bzw. Führungskatheter mit gutem Back-up. Hilfreich können auch intrakoronare Katheterverlängerungen („mother and child“) und Extrasupportdrähte wie „Buddy Wire“ sein. Gleiches gilt für Anchoring-Techniken, die allerdings mit einem erhöhten Dissektionsrisiko assoziiert sind.

„Die Intervention an kalzifizierten Läsionen führt bei exzentrischer Kalzifizierung oft zu einer Überdehnung gesunder Wandabschnitte“, so Birkemeyer. Nicht selten komme es zu einer Frakturierung von konzentrischen Kalzifizierungen und bei einer suboptimalen Passage der Läsion zu einer Überdehnung des subintimalen Raums.

### Alternative Vorbereitung

Angesichts dieser vielfältigen Probleme und Risiken sollte in solchen Fällen immer der Einsatz alternativer Verfahren zur Läsionsvorbereitung wie Rotablation oder die Ultrahochdruckdilatation

diskutiert werden. Der Bohrkopf ist am Rotablator distal mit Diamantsplitttern besetzt. Bei der Rotation mit hoher Geschwindigkeit wird der Kalk in mikroskopisch kleine Partikel „verpulverisiert“. Im bohrkopfnahen Kalk können dabei Fissuren entstehen. Ein neues Verfahren sind Cutting und Scoring-Devices, die eine fokussierte Kraftübertragung über Klingen oder Scoring-Elemente (Drähte, Nitinolkäfig, Nylonfäden) ermöglichen.

### Nicht dilatierbar, was tun?

Von einer nicht dilatierbaren Stenose spricht man, wenn sich der Ballon bei 20 bar nicht entfaltet. Man sieht das typische „dogboning“. „In solchen Situationen ist es nicht sinnvoll, einen größeren Ballon einzusetzen“, so Birkemeyer.

Vielmehr sollte der Plaque mithilfe des Bohrkopfs zunächst „modifiziert“ werden, bevor eine erneute Vordehnung mittels Non-Compliant(NC-)Ballon durchgeführt wird. Dann gelingt meist eine Stenting, es empfiehlt sich aber eine Hochdrucknachdilatation.

### Aorto-ostiale Läsionen

Bei aorto-ostialen Läsionen besteht die Gefahr der Okklusion oder Dissektion durch den Führungskatheter. Auch die Stentimplantation ist oft inadäquat und es kann zu einem „geographical miss“, also zu einem Stenting distal des eigentlichen Ostiums oder zu einer zu weiten Protrusion in die Aorta kommen. Bei Repositionierung des Führungskatheters kann eine longitudinale Stentkompressi-

on eintreten. Ist eine solche Stenose nach Vordehnung mit einem NC-Ballon dilatierbar, sollte bei einem deutlichen Recoil ein Cutting- oder Scoring-Ballon eingesetzt werden, bevor das Stenting mit einer Hochdrucknachdilatation erfolgt.

Zeigt sich nach einem primären Stenting einer eigentlich nicht dilatierbaren Stenose ein stark unterexpandierter Stent, bedeutet dies, dass die Revaskularisation nicht erfolgreich war. Diese Situation geht mit einem hohen Risiko für eine Stentthrombose einher. Führt auch die Nachdilatation mit einem Druck bis 25 bar nicht zum Erfolg, sollte eine Bypass-Operation diskutiert werden. Ansonsten käme hier der Rotablator oder die Ultrahochdruckdilatation zum Einsatz. *Dr. med. Peter Stiefelhagen*

## DAPT: Wann kürzer? Wann länger?

Die optimale Dauer einer dualen Plättchenhemmung (DAPT) nach Stentimplantation kann individuell unterschiedlich sein. Was sind die wichtigsten Faktoren in diesem Entscheidungsprozess? Dazu gab ein Experte Auskunft.

In der neuen ESC-Leitlinie zur dualen Plättchenhemmung beim akuten Koronarsyndrom wird ein stärker individualisiertes Vorgehen empfohlen“, so Prof. Ulf Landmesser aus Berlin. Die Standardempfehlung von zwölf Monaten gelte weiterhin und zwar unabhängig vom Stenttyp. Doch je nach Ischämierisiko und Blutungsrisiko sollte die duale Plättchenhemmung kürzer oder länger erfolgen.

Schon die Leitlinie von 2015 hat den vorrangigen Einsatz eines modernen P2Y12-Inhibitors wie Ticagrelor oder Prasugrel propagiert, wobei Prasugrel erst nach Kenntnis des Koronarbefundes gegeben werden sollte. Ticagrelor wird jetzt zusätzlich zu ASS empfohlen und zwar unabhängig von der initialen Behandlungsstrategie, also auch bei Patienten, die mit Clopidogrel vorbehandelt wurden. Die Umstellung sollte früh nach der Krankenhausaufnahme erfolgen und mit einer Loading-Dosis von 180 mg beginnen (Klasse IB).

### Blutungsrisiko abschätzen

Die Dauer der DAPT sollte sich am individuellen Ischämie- und Blutungsrisiko

orientieren. Für die Beurteilung des Blutungsrisikos steht mit PRECISE-DAPT ein zuverlässiger Score zur Verfügung. In diese Risikobewertung fließen folgende Parameter ein: Hb-Wert, Alter, Nikotinabusus, Diabetes, Myokardinfarkt oder Zustand nach Infarkt, linksventrikuläre Auswurffraktion (LVED) < 30 %, Stentdiameter < 3 mm, Paclitaxel beschichteter Stent und Venenbypass. „Ein Wert über 25 bedeutet ein deutlich erhöhtes Blutungsrisiko, sodass die DAPT schon nach sechs Monaten beendet werden sollte“, so Landmesser.

Umgekehrt sollte bei Infarktpatienten mit hohem Ischämierisiko die DAPT länger als zwölf Monate bis zu drei Jahren sein, allerdings nur dann, wenn die DAPT vorher ohne Blutungskomplikationen gut vertragen wurde.

Von einem erhöhten Ischämierisiko muss man ausgehen, wenn eines oder mehrere der folgenden Hochrisikomerkmale vorliegen: Alter  $\geq$  65 Jahre, medikamentös behandlungsbedürftiger Diabetes mellitus, zwei Infarkte in der Vorgeschichte, koronare Mehrgefäßerkrankung, chronische Niereninsuffizi-

enz mit geschätzter Kreatinin-Clearance < 60 ml/min.

### Sonderfall Vorhofflimmern

Besonders wichtig ist eine individuelle Risikoabschätzung, wenn bei gleichzeitig vorliegendem Vorhofflimmern zusätzlich eine orale Antikoagulation indiziert ist. Für solche Patienten wird als Standard eine Triple-Therapie mit ASS, Clopidogrel plus orales Antikoagulans für sechs Monate empfohlen (Klasse IIaB). Anschließend sollte die Therapie mit einem Plättchenhemmer –ASS oder Clopidogrel – über weitere sechs Monate fortgeführt werden. Danach ist bei stabilen Patienten nur noch das orale Antikoagulans notwendig. Doch bei erhöhtem Blutungsrisiko werde die Triple-Therapie nur für ein Monat empfohlen.

In der Folge sollte nach Landmesser auf eine duale Therapie mit ASS oder Clopidogrel plus Antikoagulans umgestellt werden. Bei sehr hohem Blutungsrisiko sollte man entsprechend der Leitlinie ganz auf die Triple-Therapie verzichten und über zwölf Monate nur die Kombination Clopidogrel plus orales Antikoagulans geben (Klasse IIa A).

„Die neue Leitlinie ist ein wichtiger Schritt in Richtung individualisierte Therapie mit dem Ziel der Optimierung bei entsprechender Nutzen-Risiko-Abwägung“, resümierte Landmesser.

*Dr. med. Peter Stiefelhagen*

## TAVI erfordert eine genaue Patientenselektion

Die Transkatheter-Aortenklappenintervention (TAVI) kommt heute immer häufiger zum Zuge. Doch nicht jeder Patient ist für die Prozedur geeignet.

Schon die Anatomie kann bei einer TAVI-Prozedur eine besondere Herausforderung darstellen“, machte Prof. Raffi Bekerdjian von der kardiologischen Universitätsklinik in Heidelberg auf dem Heartlive aufmerksam. Sie erfordere deshalb eine genaue Kenntnis der Kriterien, die für die Art des Vorgehens und die Wahl der Klappenprothese relevant sein könnten:

- Ausmaß der Kalzifizierung der Aortenklappe und des linksventrikulären Ausflusstraktes (LVOT), die sehr variabel sind.
- Höhe der Koronarostien,
- Exzentrizität des Anulus,
- Klappenmorphologie (tri- oder bikuspidal),
- Beschaffenheit der Zugangsgefäße,
- Vorliegen einer Valve-in-Valve-Implantation.

Grundsätzlich sollte heute die Entscheidung, ob TAVI oder operativer Klappenersatz, immer im Heart Team getroffen werden. Entscheidend sei auch der Allgemeinzustand und Begleiterkrankungen des Patienten, also ob eine Gebrechlichkeit vorliege, so Bekerdjian.

Vor der Prozedur muss der Anulus mittels CT genau ausgemessen werden, wobei Durchmesser aus Perimeter oder Fläche herangezogen werden. Idealerweise

sollte der Anulus-Diameter zwischen 18 und 30 mm liegen. Es ist auf Kalzifikationen zu achten, da eine schwere Klappenverkalkung das Risiko für eine insuffiziente Abdichtung mit relevanter paravalvulärer Regurgitation erhöht und die Radialkraft schwächt. Aber auch schwere LVOT-Kalzifikationen sind nachteilig, da hierbei sowohl das Risiko für ein paravalvuläres Leck als auch für eine Anulusruptur erhöht ist. „Eine fehlende Kalzifikation ist allerdings ebenfalls nicht ideal, da dann häufiger eine Prothesen-Dislokation auftritt“, erläuterte Bekerdjian.

Risikant kann eine TAVI-Prozedur bei niedrigen Koronarostien sein. Daher sollte man dies bei der Auswahl des Klappentyps unbedingt berücksichtigen. Eine bikuspidale Klappe ist nicht gerade ideal für eine TAVI, manche Kardiologen bevorzugen dann den operativen Klappenersatz.

Im Hinblick auf das Zugangsgefäß stehen heute verschiedene Verfahren zur Verfügung: transfemorale, transapikale, transaortale und transsubclavicale. Bei der Wahl des Zugangswegs muss das Kalzifizierungsmuster berücksichtigt werden, wobei ein minimaler Durchmesser von 5 bis 6 mm gegeben sein sollte. Doch auch ein minimaler Durchmesser von 5 mm

kann bei einer zirkulären Verkalkung ein Problem bedeuten.

### Auch Patientenkriterien sind wichtig

Für inoperable Patienten ist die TAVI die einzige Therapieoption. Auch für Patienten mit einem erhöhten Operationsrisiko (EuroSCORE I  $\geq 10\%$  oder EuroSCORE II  $\geq 4\%$ ) wird der interventionelle Klappenersatz mit dem Empfehlungsgrad IB propagiert. Nach neueren Studienergebnissen ist der interventionelle Eingriff selbst bei Patienten mit einem mittleren Risiko dem operativen Klappenersatz nicht unterlegen. „Bei der Entscheidung für eine TAVI müssen patientenspezifische Besonderheiten wie das Alter und Gebrechlichkeit Berücksichtigung finden“, betonte Bekerdjian.

Zusammenfassend könne man sagen, die Patientenselektion hänge von vielen anatomischen und klinischen Parametern ab. Und die Auswahl unterschiedlicher Klappentypen erlaube eine angepasste Selektion der idealen Klappe für verschiedene Größen, Verkalkungsstrukturen und Klappenmorphologien. Dabei könne die Repositionierbarkeit die Risiken reduzieren. „Ziel der Bemühungen muss es sein, eine differenzierte Auswahl der Patienten für die TAVI oder Operation nach einer gemeinsamen Beurteilung im Heart Team treffen zu können“, lautete das Fazit Bekerdjians.

Dr. med. Peter Stiefelhagen

